© 2007 Back Care network

# Νεώτερες εξελίξεις στην αντιμετώπιση των παθήσεων της σπονδυλικής στήλης

**Ιωάννης Καρνέζης FRCS(Orth)**

Ορθοπαιδικός Χειρουργός, Διευθυντής Επιστημονικής Επιτροπής Back Care network

Η αντιμετώπιση των παθήσεων της σπονδυλικής στήλης συνεχίζει να εξελίσσεται με την ανάπτυξη νέων τεχνικών και θεραπευτικών προσεγγίσεων. Αυτό βασίζεται τόσο στην σύγχρονη πρόοδο της τεχνολογίας όσο και, κυρίως, στην αύξηση των γνώσεων μας σε όλα τα σχετικά με την σπονδυλική παθολογία πεδία, ιδιαίτερα στους τομείς των βασικών επιστημών όπως η ιστολογία, η βιοχημεία, η παθολογοανατομία, η εμβιομηχανική και η επιστήμη των υλικών. Τυπικά παραδείγματα εξελίξεων στην αντιμετώπιση συγκεκριμένων, δύσκολων προβλημάτων της σπονδυλικής στήλης αποτελούν ο **τεχνητός αυχενικός μεσοσπονδύλιος δίσκος** για την διατήρηση της κινητικότητας σε ένα ή περισσότερα αυχενικά επίπεδα και την αποφυγή σπονδυλοδεσίας, η **σπονδυλοπλαστική** και η **κυφοπλαστική** για την αντιμετώπιση των οστεοπορωτικών καταγμάτων της θωρακο-οσφυικής μοίρας, η **ενδο-δισκική θερμική θεραπεία** για την χρόνια δισκογενή οσφυαλγία και η **ενδοσκοπική επισκληρίδια συμφυσιόλυση** για την αντιμετώπιση συμπτωματικού μετεγχειρητικού ουλώδους ιστού στον επισκληρίδιο χώρο. Στο άρθρο αυτό περιγράφονται οι εξελίξεις στους τομείς αυτούς με αναφορά στην σύγχρονη βιβλιογραφία.

## Τεχνητός αυχενικός μεσοσπονδύλιος δίσκος (cervical disc arthroplasty)

Η εκφυλιστική παθολογία του αυχενικού μεσοσπονδύλιου δίσκου είναι αναπόφευκτο και σχεδόν 'προβλέψιμο' αποτέλεσμα της ηλικίας. Αν και η ακριβής σχέση της εκφυλιστικής αυχενικής δισκοπάθειας με την αυχεναλγία (σύμπτωμα με ασαφή και πιθανότατα πολυπαραγοντική αιτιολογία) είναι συζητήσιμη, η αυχενική ριζοπάθεια (πόνος, αισθητικές και κινητικές διαταραχές στο άνω άκρο) και η μυελοπάθεια (αυξημένα τενόντια αντανακλαστικά και σπαστικότητα άνω και κάτω άκρων) προκαλούνται σαν άμεσο αποτέλεσμα της αυχενικής εκφυλιστικής νόσου (δισκοκήλη, υπερτροφία αρθρώσεων, σχηματισμός οστεοφύτων) με επακόλουθο στένωση των μεσοσπονδυλίων τρημάτων ή του σπονδυλικού σωλήνα (Εικ. 1). Η χειρουργική θεραπεία μπορεί να βοηθήσει σημαντικά σε περιπτώσεις επίμονων συμπτωμάτων από τα άνω άκρα (βραχιαλγία με ή χωρίς νευρολογική σημειολογία) καθώς και μυελοπάθειας.

**Εικ. 1.** Κεντρική δισκοκήλη στο επίπεδο A5/6 που προκαλεί σημαντική στένωση του σπονδυλικού σωλήνα και πίεση του νωτιαίου μυελού

Η χειρουργική αντιμετώπιση αυτών των προβλημάτων επιτυγχάνεται παραδοσιακά με πρόσθια αυχενική δισκεκτομή και σταθεροποίηση των χειρουργηθέντων επιπέδων με σπονδυλοδεσία χρησιμοποιώντας οστικά μοσχεύματα, κλωβούς τιτανίου και ειδικές σπονδυλικές οστικές πλάκες. Ωστόσο η σπονδυλοδεσία στην αυχενική μοίρα της σπονδυλικής στήλης αναπόφευκτα περιορίζει τον αριθμό των κινητών σπονδυλικών επιπέδων με αποτέλεσμα να αυξάνονται οι μηχανικές φορτίσεις, ιδιαίτερα στα παρακείμενα της σπονδυλοδεσίας κινητά σπονδυλικά επίπεδα και να επιταχύνεται

© 2007 Back Care network

σημαντικά ο εκφυλισμός και αυτών των επιπέδων. Προς την κατεύθυνση της λύσης του προβλήματος αυτού έχει εισαχθεί η χρήση του τεχνητού αυχενικού μεσοσπονδύλιου δίσκου (Εικ. 2) με στόχο την διατήρηση της κινητικότητας σε ένα ή περισσότερα αυχενικά επίπεδα και την αποφυγή σπονδυλοδεσίας. Ο τεχνητός αυχενικός μεσοσπονδύλιος δίσκος τοποθετείται μέσω της πρόσθιας αυχενικής προσπέλασης μετά την δισκεκτομή και αποσυμπίεση των πασχόντων νευρικών στοιχείων.

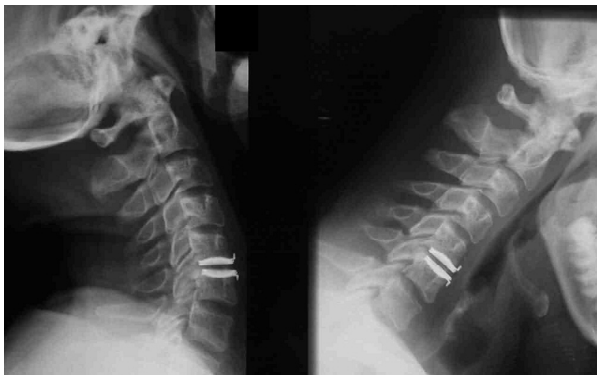

**Εικ. 2.** Αντικατάσταση μεσοσπονδυλίου δίσκου A5/6. Ακτινογραφίες σε κάμψη-έκταση δείχνουν κινητικότητα 5 μοιρών (περίπτωση νευροχειρουργού κ. Π. Νομικού)

Μελέτες στη βιβλιογραφία έχουν δείξει οτι η τοποθέτηση τεχνητού αυχενικού μεσοσπονδύλιου δίσκου αντί της σπονδυλοδεσίας επιτρέπει την διατήρηση της φυσιολογικής ευθυγράμμισης της αυχενικής μοίρας στο οβελιαίο επίπεδο (λόρδωση) σε ποσοστό 86% των περιπτώσεων και την διατήρηση της κινητικότητας του πάσχοντος επιπέδου[1] ενώ συγκριτικές μελέτες έδειξαν οτι η διατήρηση αυτής της κινητικότητας προλαμβάνει την κλινική και ακτινολογική εμφάνιση εκφυλιστικών αλλοιώσεων στα παρακείμενα σπονδυλικά επίπεδα[2]. Ωστόσο, πιό μακρόχρονες συγκριτικές μελέτες είναι απαραίτητες προκειμένου να καταδειχτεί η πλήρης κλινική αξία της νέας αυτής μεθόδου.

## Σπονδυλοπλαστική (vertebroplasty) και κυφοπλαστική (kyphoplasty)

Περίπου 30% του γυναικείου πληθυσμού προσβάλλονται από μετεμμηνοπαυσιακή οστεοπόρωση και 25% από αυτές θα πάθουν τουλάχιστον ένα οστεοπορωτικό κάταγμα. Τα οστεοπορωτικά κατάγματα της σπονδυλικής στήλης μπορεί να συμβούν χωρίς ιστορικό σοβαρής κάκωσης και να οδηγήσουν σε σοβαρό επιμένοντα πόνο, αστάθεια του πάσχοντος επιπέδου της σπονδυλικής στήλης, προοδευτική παραμόρφωση του κορμού (κύφωση) και συχνά παρατεταμένη ή μόνιμη αναπηρία ακόμη και μετά από παρατεταμένη 'συντηρητική' αντιμετώπιση (κηδεμόνες, αναλγητικά). Ωστόσο, η 'ανοικτή' χειρουργική αντιμετώπιση (ανάταξη και σπονδυλοδεσία) συνοδεύεται αναπόφευκτα από αυξημένο κίνδυνο επιπλοκών λόγω των συνυπαρχουσών παθήσεων (οστεοπόρωση, χρόνιες καρδιαγγειακές ή αναπνευστικές παθήσεις). Με την έλευση των διαδερμικών τεχνικών 'ενίσχυσης' (augmentation) των σπονδύλων τα κατάγματα αυτά μπορεί τώρα να σταθεροποιηθούν με ελάχιστα επεμβατικές χειρουργικές τεχνικές και πολύ χαμηλό ποσοστό επιπλοκών. Τόσο η σπονδυλοπλαστική (vertebroplasty) όσο και η κυφοπλαστική (kyphoplasty) παρέχουν άμεση ανακούφιση από τον πόνο στην μεγάλη πλειοψηφία των ασθενών με επώδυνα οστεοπορωτικά συμπιεστικά κατάγματα της θωρακικής και οσφυικής μοίρας της σπονδυλικής στήλης και περιορίζουν τις πιθανότητες σοβαρής προοδευτικής κύφωσης. Οι τεχνικές εκτελούνται υπό τοπική ή γενική αναισθησία και τον ασθενή σε πρηνή θέση. Ειδική κάνουλα εισάγεται διαδερμικά υπό ακτινοσκοπικό (C-arm) έλεγχο συνήθως διαμέσου του αυχένα του σπονδύλου (Εικ. 3) ή εξω-αυχενικά σε επαφή με την πλάγια επιφάνεια του αυχένα στην θωρακική μοίρα. Μετά την ακτινοσκοπική επιβεβαίωση της σωστής θέσης της κάνουλας. Στην κυφοπλαστική ακολουθεί το στάδιο της εισαγωγής και έκπτυξης ειδικού μπαλονιού για να βελτιωθεί το ύψος του σπονδυλικού σώματος, να δημιουργηθεί κοιλότητα στο σπονδυλικό σώμα και να ελαττωθεί η πιθανότητα διαφυγής του τσιμέντου. Ακολουθεί έγχυση ποσότητας ακτινοσκιερού οστικού τσιμέντου χαμηλής γλοιότητας στο σπονδυλικό σώμα υπό υψηλή πίεση και συνεχή ακτινοσκοπικό έλεγχο.

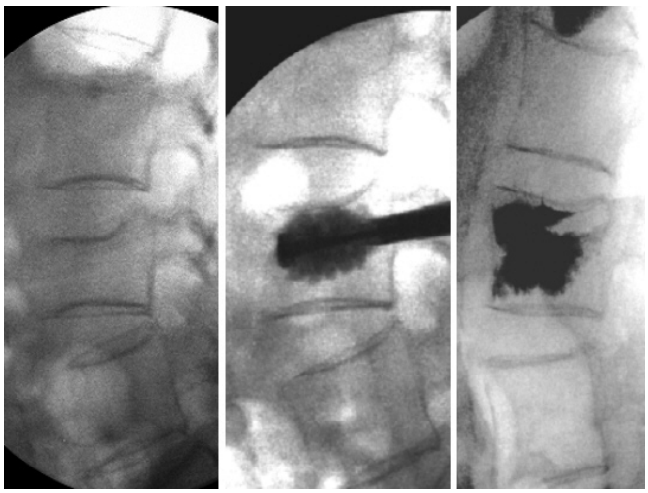

**Εικ. 3.** Συμπιεστικό κάταγμα οσφυικού σπονδύλου – αντιμετώπιση με κυφοπλαστική (Sky, Disc-O-Tech)

Η τεχνική μπορεί να επαναληφθεί και διαμέσου του άλλου αυχένα του πάσχοντος σπονδύλου καθώς και σε άλλα επίπεδα της σπονδυλικής στήλης. Ο ασθενής μπορεί να κινητοποιηθεί εντός λίγων ωρών από την επέμβαση. Αν και προοπτικές τυχαιοποιημένες κλινικές μελέτες των αποτελεσμάτων των δύο μεθόδων λείπουν από την βιβλιογραφία, κλινικές μελέτες με χρόνο παρακολούθησης έως 2 έτη έχουν δείξει ταχεία διατηρούμενη ανακούφιση από τον πόνο και βελτίωση των δεικτών ποιότητας ζωής και με τις δύο μεθόδους τόσο σε οστεοπορωτικά[3,4] όσο και σε παθολογικά κατάγματα λόγω μεταστατικής νόσου[5], αν και το εμφανές κλινικό πλεονέκτημα σε σχέση με την 'συντηρητική' θεραπεία δεν φαίνεται να παραμένει για περισσότερο από 12 μήνες κατά μέσο όρο[6].

## Ενδο-δισκική θερμική θεραπεία (intradiscal electrothermal therapy - IDET)

Η μέθοδος της ενδο-δισκικής θερμικής θεραπείας έχει εισαχθεί για την αντιμετώπιση της χρόνιας δισκογενούς οσφυαλγίας και βασίζεται στην θεωρία που υποστηρίζει οτι ο δισκογενής πόνος προκαλείται μέσω νευρικών απολήξεων πόνου που αναπτύσσονται στον ινώδη δακτύλιο του πάσχοντος μεσοσπονδυλίου δίσκου. Η επιβεβαίωση ενός ή περισσοτέρων μεσοσπονδυλίων δίσκων ως το υποκείμενο αίτιο των συμπτωμάτων χρόνιας οσφυαλγίας σε έναν συγκεκριμένο ασθενή θα πρέπει να επιβεβαιώνεται με το ιστορικό (σχετικά νέος ασθενής με χρόνια υποτροπιάζοντα συμπτώματα 'μηχανικού τύπου' οσφυαλγίας), την Μαγνητική Τομογραφία (χαρακτηριστικές αλλοιώσεις σήματος) και την δισκογραφία (αναπαραγωγή των τυπικών συμπτωμάτων του ασθενούς). Στην πράξη η επέμβαση της ενδο-δισκικής θερμικής θεραπείας συνίσταται στην (υπό τοπική αναισθησία και ελαφρά μέθη) διαδερμική εισαγωγή ειδικής βελόνας στον πάσχοντα δίσκο υπό ακτινοσκοπικό έλεγχο και ακολούθως την τοποθέτηση στο οπίσθιο τμήμα του ινώδους δακτυλίου του ειδικού ηλεκτροδίου μέσω του οποίου γίνεται η ελεγχόμενη έκλυση θερμικής ενέργειας (ραδιοσυχνότητα ή Laser) με στόχο την αδρανοποίηση των νευρικών απολήξεων πόνου της περιοχής. Η κλινική βελτίωση αναμένεται να εξελιχθεί στο διάστημα των επόμενων εβδομάδων έως έξι μηνών. Τα αποτελέσματα κλινικών μελετών στη διεθνή βιβλιογραφία[7,8] έχουν δείξει οτι βελτίωση του επιπέδου της οσφυαλγίας της τάξεως του 50% μπορεί να αναμένεται μετά από ενδο-δισκική θερμική θεραπεία στο 40 – 54% των ασθενών με δισκογενή οσφυαλγία αν και τα ευνοϊκά πρώιμα αποτελέσματα μπορεί να γίνονται λιγότερο εμφανή με την πάροδο του χρόνου[9].

## Ενδοσκοπική επισκληρίδια συμφυσιόλυση (epidural adhesiolysis)

Η χειρουργική αντιμετώπιση στενωτικών συμπτωμάτων της οσφυικής μοίρας της σπονδυλικής στήλης, όπως δισκεκτομή για αποσυμπίεση νευρικής ρίζας ή πεταλεκτομή για αποσυμπίεση στενωμένου σπονδυλικού σωλήνα, συνοδεύεται από πολύ ικανοποιητικά αποτελέσματα στην μεγάλη πλειοψηφία των περιπτώσεων. Ωστόσο υπάρχουν περιπτώσεις με λιγότερο ικανοποιητικά αποτελέσματα που παρουσιάζονται ως επιμένοντα ή υποτροπιάζοντα συμπτώματα. Το πρόβλημα αυτό, που αποκαλείται συχνά 'σύνδρομο αποτυχημένης σπονδυλικής επέμβασης' ('failed back surgery syndrome') πιστεύεται οτι, τουλάχιστον σε μερικές περιπτώσεις, προκαλείται από ανάπτυξη ουλώδους ιστού στον επισκληρίδιο χώρο και η αντιμετώπιση του δικαιολογημένα θεωρείται δύσκολη. Η επανεγχείρηση στην περιοχή χρειάζεται ιδιαίτερη χειρουργική εμπειρία και σωστό σχεδιασμό αλλά ακόμα και υπό αυτές τις προϋποθέσεις υπάρχει αυξημένη συχνότητα επιπλοκών και αποτυχιών. Μία πρόσφατη εξέλιξη αποτελεί η εισαγωγή της τεχνικής της ενδοσκοπικής επισκληρίδιας συμφυσιόλυσης (epidural adhesiolysis) η οποία αποτελεί ελάχιστα επεμβατική μέθοδο 'μηχανικής' λύσης των συμφύσεων στον επισκληρίδιο χώρο. Η τεχνική συνίσταται στην εισαγωγή ειδικού εύκαμπτου ενδοσκοπίου ('μυελοσκόπιο') διαμέσου του ιερο-κοκκυγικού διαστήματος στον επισκληρίδιο χώρο για μηχανική λύση των συμφύσεων. Η χρήση του ενδοσκοπίου επιτρέπει την τρισδιάστατη απεικόνιση των περιεχομένων του επισκληριδίου χώρου και την ακριβή στόχευση της λύσης των συμφύσεων καθώς και την ακριβή εφαρμογή τοπικών αναισθητικών και στεροειδών. Η επέμβαση, που γίνεται σαν χειρουργείο 'μίας ημέρας', μπορεί να εφαρμοσθεί ταυτόχρονα σε ένα ή περισσότερα επίπεδα της οσφυικής μοίρας της σπονδυλικής στήλης. Τα αποτελέσματα προοπτικών τυχαιοποιημένων κλινικών μελετών δείχνουν οτι η επισκληρίδια συμφυσιόλυση είναι σε σημαντικό βαθμό πιό αποτελεσματική από το placebo σε περιπτώσεις συμπτωματικών μετεγχειρητικών επισκληρίδιων συμφύσεων σε ποσοστό 80-97% στους 3 μήνες και 47-72% στους 12 μήνες[10-12]. Ωστόσο τα ικανοποιητικά αποτελέσματα από αυτήν τη μέθοδο φαίνεται να είναι παροδικά εφ' όσον φαίνεται να διαρκούν κατά μέσο όρο 3 έως 4 μήνες[13] και η επέμβαση πρέπει να επαναλαμβάνεται κατά διαστήματα σε αρκετές περιπτώσεις.

Νέες χειρουργικές τεχνικές έχουν εισαχθεί στην κλινική πρακτική για την αντιμετώπιση μερικών παραδοσιακά δύσκολων προβλημάτων της σπονδυλικής στήλης. Η φιλοσοφία πίσω από την εισαγωγή των τεχνικών αυτών είναι η διατήρηση της φυσιολογικής κινητικότητας και εμβιομηχανικής της σπονδυλικής στήλης και η ελαχιστοποίηση της επεμβατικότητας και του χειρουργικού τραύματος, παράγοντες σημαντικοί για την βελτίωση τόσο των πρώιμων όσο και των μακροχρόνιων κλινικών αποτελεσμάτων. Η μέχρι τώρα βιβλιογραφία παρουσιάζεται ενθαρρυντική για το μέλλον αν και αναμένονται τα μακροχρόνια αποτελέσματα. Περαιτέρω κλινική έρευνα και εξέλιξη των τεχνικών αυτών όσο και ανάπτυξη άλλων μορφών θεραπείας παθήσεων της σπονδυλικής στήλης προς την ίδια κατεύθυνση αναμένονται με ενδιαφέρον στα επόμενα χρόνια.

## Βιβλιογραφία


1. Kim SW, et al. Effects of a cervical disc prosthesis on maintaining sagittal alignment of the functional spinal unit and overall sagittal balance of the cervical spine. Eur Spine J 2007, 25 Aug (online publicaton).
2. Robertson JT, et al. Assessment of adjacent-segment disease in patients treated with cervical fusion or arthroplasty: a prospective 2-year study. J Neurosurg Spine 2005, 3: 417-423.
3. Garfin SR, et al. Balloon kyphoplasty for symptomatic vertebral body compression fractures results in rapid, significant, and sustained improvements in back pain, function, and quality of life for elderly patients. Spine 2006, 31: 2213-2220.
4. Alvarez L, et al. Percutaneous vertebroplasty: functional improvement in patients with osteoporotic compression fractures. Spine 2006, 31: 1113-1118.
5. Masala S, et al. Vertebroplasty and kyphoplasty: new equipment for malignant vertebral fractures treatment. J Exp Clin Cancer Res 2003, 22(4 Suppl): 75S-79S.
6. Diamond TH, et al. Management of acute osteoporotic vertebral fractures: a nonrandomized trial comparing percutaneous vertebroplasty with conservative therapy. Am J Med 2003, 114: 257-265.
7. Pauza KJ, et al. A randomized, placebo-controlled trial of intradiscal electrothermal therapy for the treatment of discogenic low back pain. Spine J 2004, 4: 27-35.
8. Bogduk N, Karasek M. Two-year follow-up of a controlled trial of intradiscal electrothermal anuloplasty for chronic low back pain resulting from internal disc disruption. Spine J 2002, 2: 343-350.
9. Freedman BA, et al. Intradiscal electrothermal therapy (IDET) for chronic low back pain in active-duty soldiers: 2-year follow-up. Spine J 2003, 3: 502-509.
10. Manchikanti L, et al. Role of one day epidural adhesiolysis in management of chronic low back pain: a randomized clinical trial. Pain Physician 2001, 4: 153-166.
11. Veihelmann A, et al. Epidural neuroplasty versus physiotherapy to relieve pain in patients with sciatica: a prospective randomized blinded clinical trial. J Orthop Sci 2006, 11: 365-369.
12. Manchikanti L, et al. A randomized, controlled trial of spinal endoscopic adhesiolysis in chronic refractory low back and lower extremity pain. BMC Anesthesiol 2005, 5: 10.
13. Manchikanti L, et al. One day lumbar epidural adhesiolysis and hypertonic saline neurolysis in treatment of chronic low back pain: a randomized, double-blind trial. Pain Physician 2004, 7: 177-186.